Döş Qəfəsi Venaları

Döş boşluğunda divarlarından və orqanlarından toplanan venoz qan iki vena : tək , v . azuqas və yarımtək - v .hemiazyqos ,venalarla daşınır. Hər iki venanın köklerini qarın boşluğunun arxa divarında yerləşən bel venalarından başlayan qalxan bel venaları –vv.lumbalis ascendens təşkil edir. Hər iki vena diafraqmanın içəri və onların davamı sağ tərəfdə tək vena ,sol tərəfdə yarımtək vena adlanır.

Tək Vena

Tək vena – v. azygos(şək.42),onurğanın sağ tərəfi ,qida borusunun arxası ilə yuxarı qalxır. Ondan arxada və solda onurğa ,aortanın döş (limfatik) axacağı və sağ arxa qabırğaarası arteriyalar yerləşir.Tək vena 4-5 ci döş fəqərələri səviyyəsində arxadan sağ ağciyərin kökünü dolanır və yuxarı boş venaya açılır. Tək venanın mənfəzində iki qapaq yerləşir. Tək venaya həmçinin döş boşluğu orqanlarının venaları – qida borusu,bronx, ürək ki səsi, diafraqma və orta divar venaları açılır. Tək,yarımtək və əlavə yarımtək venalar.1- v.hemiazygos accessoria; 2-v.hemiazygos; 3-v lumbalis ascendens sinistra; 4-v. iliaca communis sinistra;5-v. cava inferior(kəsilmiş) ; 6-v. lumbalis ascendens dextra; 7-v. azygos; 8-vv.intercostales posteriores;9-v. cava superior(kəsilmiş);10-v. brachiocephalica dextra;11-v. brachiocephalica sinistra.

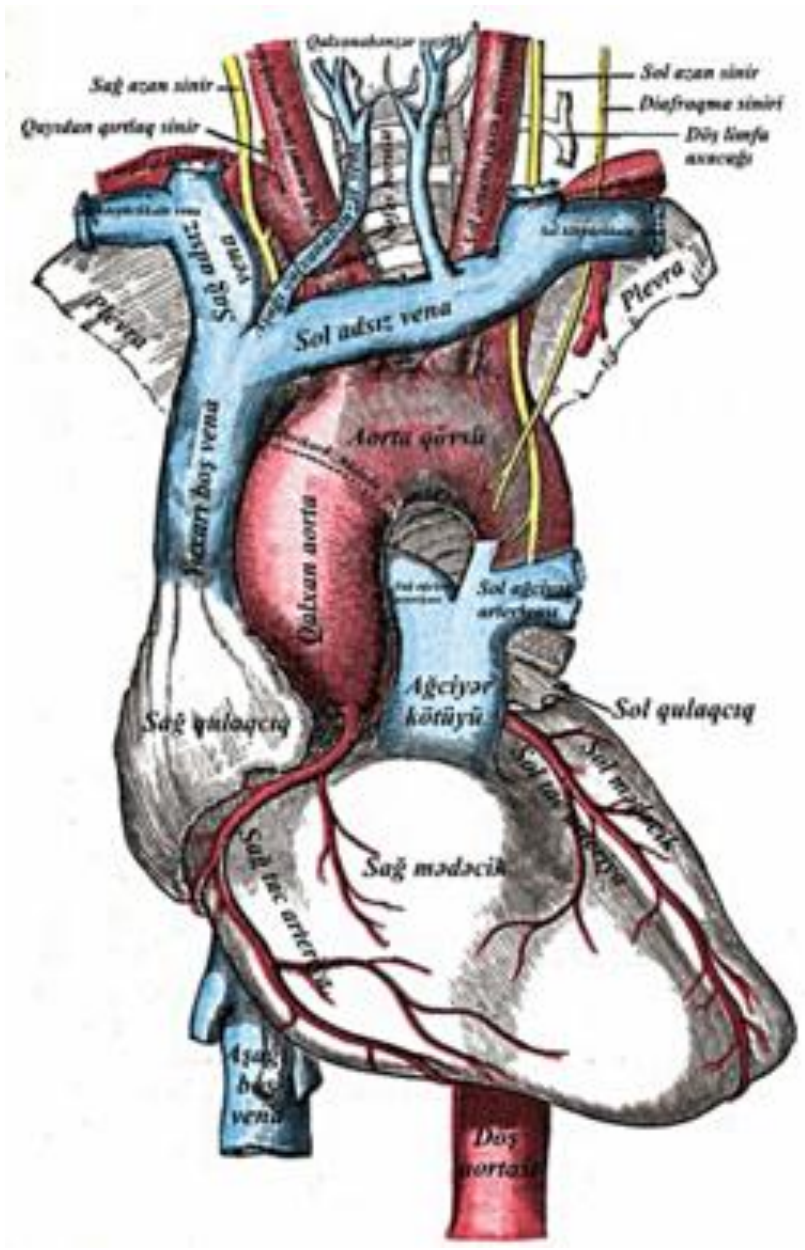

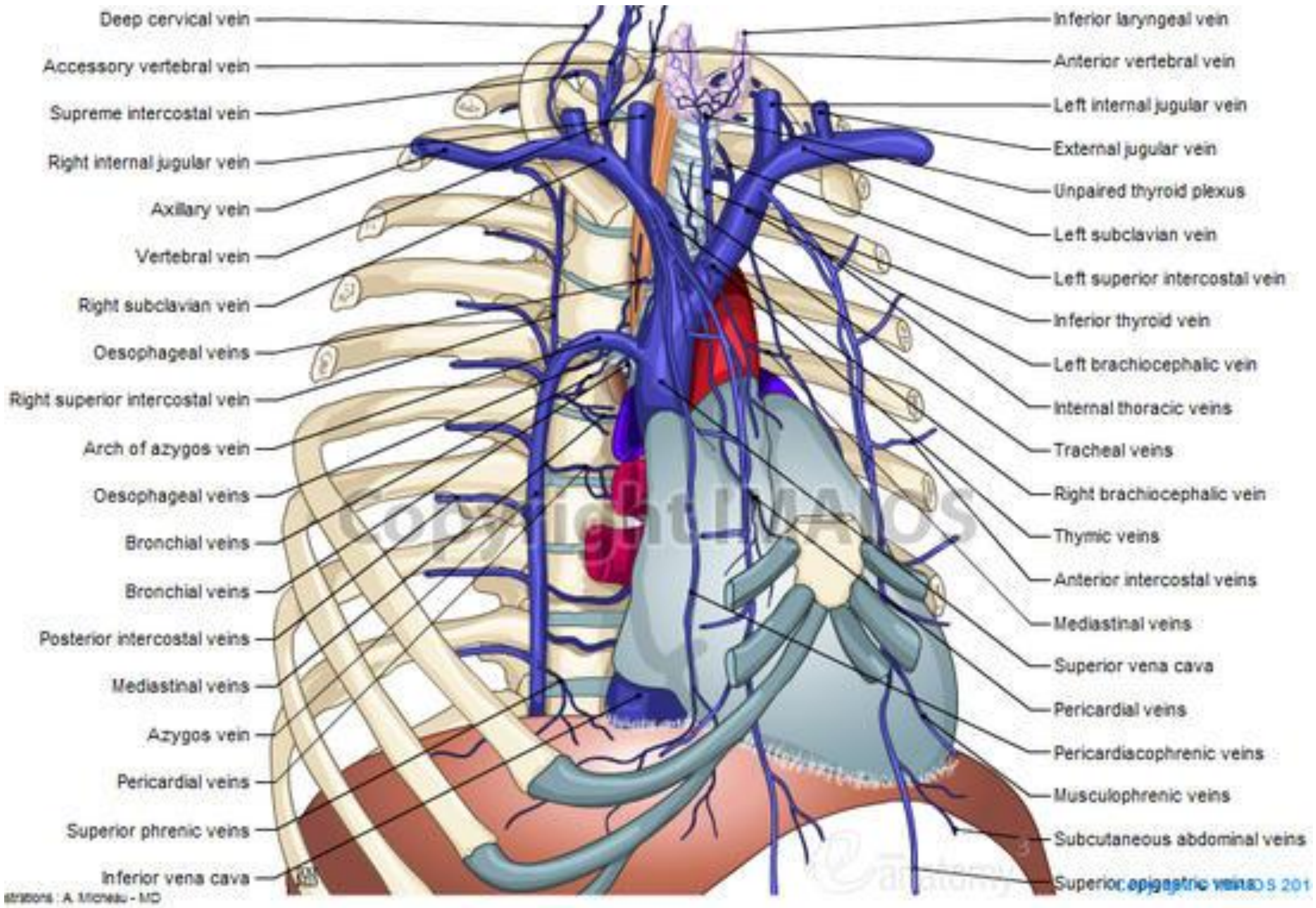

Yarımtək vena

Yarımtək venanın-v. hemiazygos(şək. 42),sol qalxan bel venasının-v. lumbalis ascendens sinistra davamıdır.Diafraqmanın sol ayaqcığını əzələ dəstələri arasında döş fəqərələrinin sol tərəfi ilə yuxarı qalxır.7-8 ci döş fəqərələri səviyyəsində yarımtək vena sağa dönür,öndən onurğanı çarpazlayaraq, aortanın,qida borusunun və döş(limfatik) axacağının arxasından keçir və tək venaya açılır. Yarımtək vena venoz qanı 4-5 aşağı sol arxa qabırğaarası venalardan ,qida borusu,bronx, ürək kisəsi və orda divar venalarından qəbul edir. Yarımtək venaya həmçinin əlavə yarımtək vena- v.hemiazygos accessoria açılır.Bu vena 3-5 ci arxa qabırğaarası venaların birləşməsindən formalaşır.7 ci döş fəqərəsi səviyyəsində yarimtək venaya və ya müstəqil olaraq tək venaya açılır.

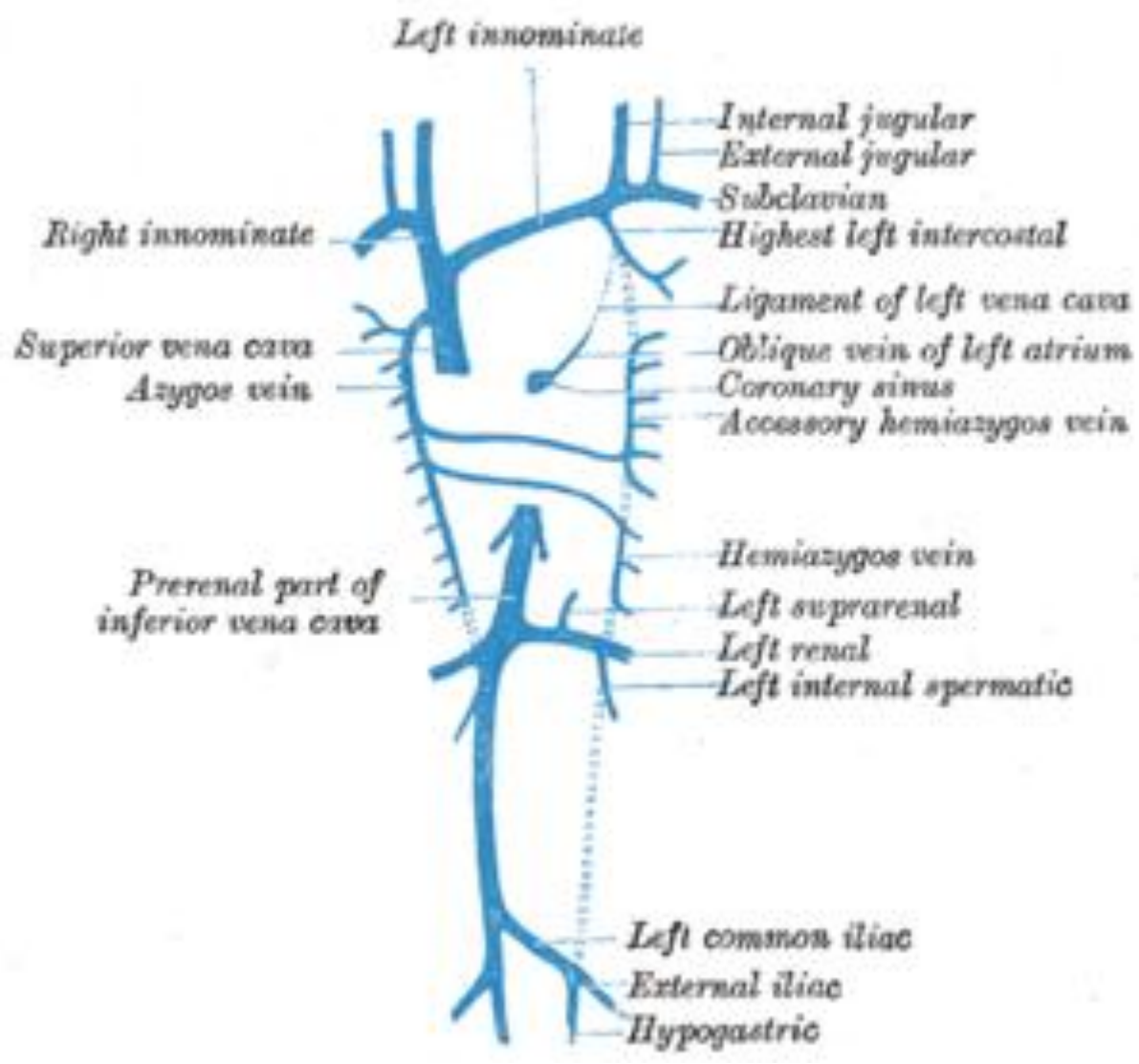
Left innominate
Internal jugular
External jugular
Subclavian
Highest left intercostal
Right innominate
Ligament of left vena cava
Superior vena cava
Azygos vein
Oblique vein of left atrium
Coronary sinus
Accessory hemiazygos vein
Hemiazygos vein
Prerenal part of inferior vena cava
Left suprarenal
Left renal
Left internal spermatic
Left common iliac
External iliac
Hypogastric